

РОЗВИТОК ЗОВНІШНІХ НІЗДРІВ ТА ХОАН У *LACERTA AGILIS* (REPTILIA, SQUAMATA)

Я. В. СТЕПАНЮК¹, О. М. ЯРИГІН², О. В. ТИТЮК¹

¹ Східноєвропейський національний університет імені Лесі Українки,

² Інститут зоології імені І. І. Шмальгаузена НАН України

43021, м. Луцьк, вул. Потапова, 9

e-mail: slavauniver@gmail.com

У зв'язку з переходом до справжнього наземного способу існування у нюховому органі сучасних рептилій вперше відбулася чітка диференціація на респіраторну та нюхову частини, з'явилися раковина та носоглотковий канал. Метою роботи є показати особливості морфогенезу зовнішніх ніздрів та хоан у послідовних стадіях розвитку ящірки прудкої. Стадії онтогенезу визначали за таблицями нормального розвитку для *Lacerta vivipara*. Усього досліджено 12 ембріонів з 28 по 37 стадію розвитку *Lacerta agilis* (Linnaeus, 1758). Дегідратацію, заливку в парафін, різку матеріалу у фронтальній та поперечній площині товщиною проводили відповідно до стандартних гістологічних методик. Препарати фарбували гематоксилін-еозином та за методом Східмена. Фотографії гістологічних зрізів були отримані за допомогою мікроскопа Zeiss Axio Imager M1. На 28 стадії в результаті дорсальної інвагінації нюхових плакод формуються нюхові ямки. На 29 стадії нюхові ямки перетворюються на нюхові мішки, які відкриваються в стомодеум. 32 стадія характеризується тим, що формуються два окремих отвори – ростральний (зачаток зовнішніх ніздрів) та каудальний – (зачаток внутрішніх ніздрів, або хоан). Нюхові мішки трансформуються в носову порожнину. На 33 стадії зовнішні ніздрі зменшуються і мають щілиноподібну форму та зміщуються рострально від хоан. На 34 стадії зовнішні ніздрі відкриваються на латеральній поверхні голови. Ростральна частина нюхового органа формує присінок (вестибулюм). На стадії 35-37 зовнішні ніздрі зміщуються ще більш латерально, збільшуються в розмірах і на 37 стадії набувають дефінітивної топографії. Хоани витягуються і набувають щілиноподібної форми. Наші дослідження показали, що орган нюху проходить ряд послідовних стадій розвитку – нюхових плакод, нюхових ямок, нюхових мішків та носової порожнини. На 32 стадії розвитку внаслідок формування виросту отвір нюхового мішка розділяється на два – зовнішні ніздрі і хоани, які знаходяться поруч один біля одного. На такі морфологічні перебудови вказують і дослідження О. Шлабі. Відмінності у розвитку структур рептилій, можливо, пов'язані з морфологічними перебудовами в нюховому органі, які пов'язані з відокремленням вомероназального органа та формуванням власного каналу що відкривається в ротову порожнину. Отже, утворення зовнішніх ніздрів та хоан у *L. agilis* відбувається шляхом формування в отворі нюхових мішків перегородки. Такі морфологічні зміни призводять до утворення функціонально зрілої носової порожнини. Після утворення зовнішні ніздрі зміщуються ростролатерально і сильно звужуються, а хоани, навпаки, збільшуються та набувають щілиноподібного вигляду.

Ключові слова: рептилії, нюховий орган, зовнішні ніздрі, хоани.

Вступ. У зв'язку з переходом до справжнього наземного способу існування нюховий орган сучасних рептилій зазнав суттєвих морфологічних змін. В ньому вперше відбулася чітка диференціація на респіраторну та нюхову частини, з'явилися раковина та носоглотковий канал. Вомероназальний орган (орган Якобсона), на відміну від амфібій, повністю відокремлений від носової порожнини, також суттєвих змін зазнав носослизний канал (Bellairs A., Boyd D. 1950; Kratzing E., 1975; Saito S. et al., 2010; Stebbins R.C., 1948). Незважаючи на той факт, що морфологія нюхового органу рептилій досить добре вивчена (Bellairs A., Boyd D. 1950; Kratzing 1975; E.; Saito S. et al., 2010; Stebbins R.C., 1948), окремі аспекти його морфогенезу ще й досі потребують вивчення, або уточнення (Holtzman

D. A., Halpern M., 1990; Slabý O., 1979). Перш за все це пов'язано з тим, що опис ембріогенезу проводився на обмеженій кількості ембріонів. Такий підхід не дозволяє відтворити цілісну картину розвитку структур нюхового аналізатора.

Очевидно, що саме через відсутність послідовних стадій розвитку в літературі не описано механізм утворення зовнішніх ніздрів та хоан. У своїй роботі ми збираємось показати особливості морфогенезу зовнішніх ніздрів та хоан у послідовних стадіях розвитку ящірки прудкої.

Матеріали та методи. В природних місцях існування були відловлені запліднені самки прудкої ящірки. Самок утримували в тераріумах при природному світловому дні та температурі,

де вони відклали яйця. Після відкладення яєць їх перенесли на зволожений перліт в окремий тераріум з температурою 21-23 °С. Яйця відбирали з інтервалом в одну добу, а перші 20 діб через кожні 12 годин.

Стадії онтогенезу визначали за таблицями нормального розвитку для *Lacerta vivipara* (Dufaure J. P., 1941). Усього досліджено 12 ембріонів з 28 по 37 стадію розвитку *Lacerta agilis* (Linnaeus, 1758). Ембріонів фіксували у 4% розчині нейтрального формальдегіду. Дегідратацію, заливку в парафін, різку матеріалу у фронтальній та поперечній площині товщиною 5-7 мкм, та 10-12 мкм на санному мікротомі (МС-2) проводили відповідно до стандартних гістологічних методик (Роскин Г. И., 1957). Препарати фарбували гематоксилін-еозин (Роскин Г. И., 1957) та альціановим синім (8GX) з дофарбовуванням в гематоксилін-еозині (Steedman H. F., 1950). Фотографії гістологічних зрізів були отримані за допомогою мікроскопа Zeiss Axio Imager M1 та програмного забезпечення Zeiss Axio Vision v.4.63 в центрі колективного користування унікальним обладнанням при Інституті зоології ім. І.І. Шмальгаузена НАН України.

Результати та їх обговорення. Розвиток периферичного відділу нюхового аналізатора починається з закладки в ростральній частині голови потовщень ектодерми – нюхових плакод.

Стадія 28

В результаті інвагінації нюхових плакод відбувається формування нюхові ямки (рис. 1).

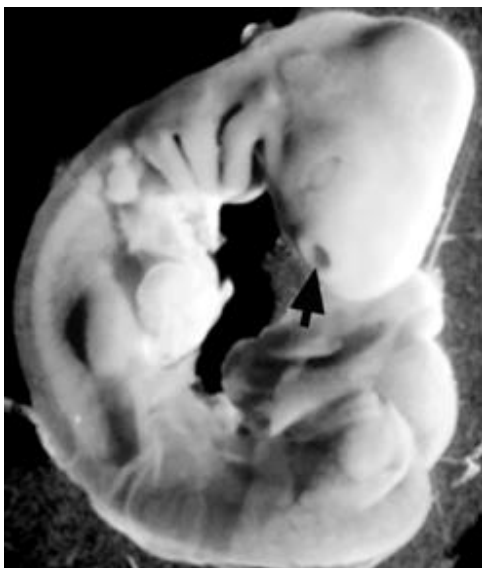

Рис. 1. Ембріон 28 стадії ембріонального розвитку *L. agilis*. Стрілкою позначено нюхову ямку.

Fig. 1. Embryo at the 28th stage of embryonic development *L. agilis*. Olfactory fossa is marked with arrow.

Стадія 29

Інвагінація нюхових ямок посилюється, в результаті чого нюхові ямки перетворюються на нюхові мішки, які формують власний отвір, що відкривається в стомодеум.

Стадії 30-31

Нюхові мішки збільшуються в розмірах за рахунок формування латерального виросту голови (рис. 2). Отвір нюхових мішків збільшується внаслідок його ростраборального витягування.

Стадія 32

В середній частині отвору нюхових мішків латеральний край утворює виріст який вростає в його медіальний край. В результаті формуються два окремих отвори – ростральний (зачаток зовнішніх ніздрів) та каудальний – (зачаток внутрішніх ніздрів, або хоан) (рис. 2). Обидва отвори відкриваються в стомодеум. Вважаємо, що після таких перетворень нюхові мішки трансформуються в носову порожнину.

Стадія 33

Зовнішні ніздрі зменшуються і мають щілиноподібну форму та зміщуються рострально від хоан, в результаті чого носова порожнина витягується.

Стадія 34

Зовнішні ніздрі продовжують зміщуватись ростролатерально і вузькою щілиною відкриваються на латеральній поверхні голови (рис. 2). Ростральна частина нюхового органа, яка переходить в зовнішні ніздрі позбавлена власної порожнини, видовжується і формує присінок (вестибулюм).

Стадія 35-37

Зовнішні ніздрі зміщуються ще більш латерально, збільшуються в розмірах і на 37 стадії набувають дефінітивної топографії. Ростральна частина вестибулюма залишається позбавленою власної порожнини. Хоани витягуються ростраборально і набувають щілиноподібної форми (рис. 2).

Наші дослідження показали, що орган нюху проходить ряд послідовних стадій розвитку – нюхових плакод, нюхових ямок, нюхових мішків та носової порожнини. На стадії нюхових ямок та нюхових мішків існує єдиний отвір який з'єднання ці структур з стомодеумом. На 32 стадії розвитку внаслідок формування виросту отвір нюхового мішка розділяється на два – зовнішні ніздрі і хоани, які знаходяться поруч один біля одного. При подальшому розвитку зовнішні ніздрі зміщуються ростролатерально від хоан і носова порожнина витягується. Цікаво, що під час таких змін зовнішні ніздрі звужуються і майже закриваються, а хоани навпаки збільшуються в розмірах і набувають щілиноподібної форми.

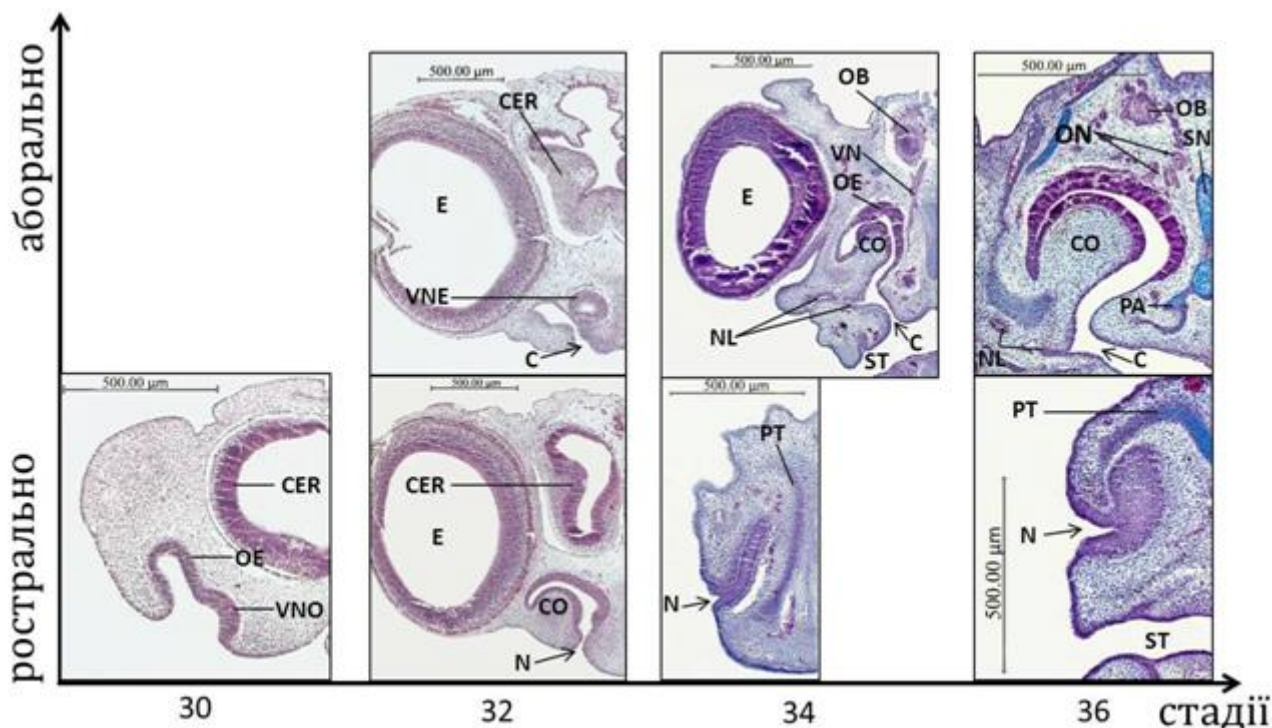


Рис. 2. Етапи розвитку зовнішніх ніздрів та хоан *L. agilis*:

VNO – вомероназальний орган; OE – нюховий епітелій; CER – головний мозок; VNE – вомероназальний епітелій; E – око; CO – раковина; N – зовнішня ніздря; ST – стомодеум; NL – носослізна протока; VN – вомероназальний нерв; OB – нюхова цибулина; PT – парієтотектальний хрящ; PA – planum antorbitale; SN – носова перегородка.

На такі морфологічні перебудови вказують і дослідження О. Шлабі (Slabý O., 1979), проте він в наслідок відсутності послідовних стадій розвитку не описав механізму утворення зовнішніх ніздрів та хоан.

Такий спосіб утворення зовнішніх ніздрів та хоан має суттєві відмінності у порівнянні з земноводними, у яких «первинний отвір» нюхового мішка відповідає зовнішнім ніздрям, а хоани з'являються значно пізніше внаслідок прориву вентроаборальної стінки нюхових мішків в стомодеум. Такі відмінності у рептилій, можливо, пов'язані з морфологічними перебудовами нюховому органі, які пов'язані з відокремленням вомероназального органа та формуванням власного каналу що відкривається в ротову порожнину.

Висновки. Утворення зовнішніх ніздрів та хоан у *L. agilis* відбувається шляхом формування в отворі нюхових мішків перегородки. Такі морфологічні зміни призводять до утворення функціонально зрілої носової порожнини. Після утворення зовнішні ніздрі зміщуються ростролатерально і сильно звужуються, а хоани,

Fig. 2. Milestones external nostrils and choanae *L. agilis*:

VNO – vomeronasal organ; OE – olfactory epithelia; CER – cerebrum; VNE – vomeronasal epithelia; E – eye; CO – concha; N – external nostril; ST – stomodeum; NL – nasolacrimal duct; VN – vomeronasal nerve; OB – olfactory bulb; PT – parietotectal cartilage; PA – planum antorbitale; SN – nasal septum.

навпаки, збільшуються та набувають щілиноподібного вигляду.

Список літератури:

1. Роскин Г. И. Микроскопическая техника – М. : Советская наука, 1957. – 469 с.
2. Bellairs A., Boyd D. The lachrymal apparatus in lizards and snakes. II. The anterior part of the lachrymal duct and its relationship with the palate and with the nasal and vomeronasal organs // Journal of Zoology. – 1950. – Vol. 120, – №2. – P. 269-310.
3. Dufaure J. P. Table de développement du lézard vivipare, *Lacerta (Zootoca) vivipara* Jacquin // Arch. Anat. Microsc. Morphol. Exp. – Vol. 50. – 1961. – P. 309-328.
4. Holtzman D. A. Embryonic and neonatal development of the vomeronasal and olfactory systems in garter snakes (*Thamnophis spp.*) // Journal of morphology. – Vol. 203. – 1990. – P. 123-140.
5. Kratzing J. E. The fine structure of the olfactory and vomeronasal organs of a lizard (*Tiliqua scincoides scincoides*) // Cell and tissue research. – Vol. 156. – 1975. – № 2. – P. 239-252.
6. Saito S., Oikawa T., Taniguchi K., Taniguchi K. Fine structure of the vomeronasal organ in the grass lizard, *Takydromus tachydromoides* // Tissue Cell. – 2010. – Vol. 42. – №5. – P. 322-327.

7. Slabý O. Morphogenesis of the nasal apparatus in a member of the family Varanidae. Morphogenesis of the nasal capsule, the nasal epithelial tube and the organ of Jacobson in Sauropsida. III. // *Folia morphologica*. – Vol. 27. – Praha, 1979. – № 4. – P. 270-281.
8. Slabý O. Morphogenesis of the nasal apparatus in *Gecko verticillatus* Laur. (Family Geckonidae). Morphogenesis of the nasal capsule, the nasal epithelial tube and the organ of Jacobson in Sauropsida II.) // *Folia morphologica*. – Vol. 27. – Praha, 1979. – № 4. – P. 259-269.
9. Slabý O. Morphogenesis of the nasal capsule, the nasal epithelial tube and the organ of Jacobson in sauropsida. I. Introduction and morphogenesis of the nasal capsule apparatus in members of the families Lacertidae and Scincidae // *Folia morphologica*. – Vol. 27. – Praha, 1979. – № 4. – P. 245-258.
10. Stebbins R.C. Nasal structure in lizards with reference to olfaction and conditioning of the inspired air // *American Journal of Anatomy*. – Vol. 83. – 1948. – № 2. – P. 183-221.
11. Steedman H. F. Alcian blue 8GS: a new stain for mucin // *Quarterly journal of microscopical science*. – Vol. 91. – 1950. – P. 477-479.

References:

1. Bellairs A., Boyd D. The lachrymal apparatus in lizards and snakes. II. The anterior part of the lachrymal duct and its relationship with the palate and with the nasal and vomeronasal organs // *Journal of Zoology*. – 1950. – Vol. 120, – №2. – P. 269-310.
2. Dufaure J. P. Table de développement du lézard vivipare, *Lacerta (Zootoca) vivipara* Jacquin // *Arch. Anat. Microsc. Morphol. Exp.* – Vol. 50. – 1961. – P. 309-328.
3. Holtzman D. A. Embryonic and neonatal development of the vomeronasal and olfactory systems in garter snakes

- (*Thamnophis spp.*) // *Journal of morphology*. – Vol. 203. – 1990. – P. 123-140.
4. Kratzing J. E. The fine structure of the olfactory and vomeronasal organs of a lizard (*Tiliqua scincoides scincoides*) // *Cell and tissue research*. – Vol. 156. – 1975. – № 2. – P. 239-252.
5. Roskin G. I. Microscopic techniques – M. : Soviet science, 1957. – 469 p.
6. Saito S., Oikawa T., Taniguchi K., Taniguchi K. Fine structure of the vomeronasal organ in the grass lizard, *Takydromus tachydromoides* // *Tissue Cell*. – 2010. – Vol. 42. – №5. – P. 322-327.
7. Slabý O. Morphogenesis of the nasal apparatus in a member of the family Varanidae. Morphogenesis of the nasal capsule, the nasal epithelial tube and the organ of Jacobson in Sauropsida. III. // *Folia morphologica*. – Vol. 27. – Praha, 1979. – № 4. – P. 270-281.
8. Slabý O. Morphogenesis of the nasal apparatus in *Gecko verticillatus* Laur. (Family Geckonidae). Morphogenesis of the nasal capsule, the nasal epithelial tube and the organ of Jacobson in Sauropsida II.) // *Folia morphologica*. – Vol. 27. – Praha, 1979. – № 4. – P. 259-269.
9. Slabý O. Morphogenesis of the nasal capsule, the nasal epithelial tube and the organ of Jacobson in sauropsida. I. Introduction and morphogenesis of the nasal capsule apparatus in members of the families Lacertidae and Scincidae // *Folia morphologica*. – Vol. 27. – Praha, 1979. – № 4. – P. 245-258.
10. Stebbins R.C. Nasal structure in lizards with reference to olfaction and conditioning of the inspired air // *American Journal of Anatomy*. – Vol. 83. – 1948. – № 2. – P. 183-221.
11. Steedman H. F. Alcian blue 8GS: a new stain for mucin // *Quarterly journal of microscopical science*. – Vol. 91. – 1950. – P. 477-479.

DEVELOPMENT OF THE EXTERNAL NOSTRILS AND CHOANAE IN *LACERTA AGILIS* (REPTILIA, SQUAMATA)

Ya. V. Stepanyuk, O. M. Yaryhin, O. V. Tityuk

In view of the transition to true terrestrial mode of existence in the olfactory organ of modern reptiles a clear differentiation between respiratory and olfactory parts took place, concha and nasopharyngeal canal appeared. The objective of this work is to show the particularities of morphogenesis of the external nostrils and choanae at successive stages of the development Sand lizard. Stages of ontogenesis were determined according to the tables of normal development for Lacerta vivipara. On the whole 12 embryos from 28th to 37th stage of Lacerta agilis were studied (Linnaeus, 1758). Dehydration, paraffin embedding, cutting of the material into 5-7 µm and 10-12 µm in frontal and transverse plane were carried out according to standard histological techniques. Preparations were stained with hematoxylin-eosin and by Steedman's method. Photos of histological sections were obtained using a microscope Zeiss Axio Imager M1. Due to the dorsal invagination of placodes at the 28th stage of development the olfactory pits are shaping. At the 29th stage the olfactory pits turn into olfactory sacs that open inwards stomodeum. 32nd stage is characterized by the fact that two separate openings develop into a rostral one (primordium of external nostrils) as well as into a caudal one (primordium of internal nostrils, or choanae). Olfactory sacs are transformed into the nasal cavity. At the 33d stage external nostrils diminish, get a slit-like shape and shift rostrally from choanae. At the 34th stage external nostrils open on the lateral surface of the head. Rostral part of the olfactory organ forms the vestibulum. At the stage of 35-37 external nostrils shift more laterally, increase in size and at the 37th stage they get the definitive topography. Choanae stretch and become slit-like. Our research has shown that the olfactory organ undergoes a series of successive stages of development of: olfactory placodes – olfactory pits – olfactory sacs – nasal cavity. Owing to the shaping of the outgrowth at the 32nd stage the opening of olfactory sac bifurcates into the external nostrils and choanae that are next to each other. Slabý O. in his research also points out these morphological rearrangements. Differences in the development of reptiles' structures may be associated with morphological reorganizations in the olfactory organ which are related to separation of vomeronasal organ and to shaping its own canal opening in the mouth. Thus, the shaping of external nostrils and choanae in L. agilis takes place through the formation of the septum in the opening of olfactory sacs. These morphological changes lead to the formation of functionally formed nasal cavity. After their formation the external nostrils shift rostrally and get narrow. By contrast, choanae increase and become slit-like.

Key words: reptiles, olfactory organ, external nostrils, choanae.

Одержано редколегією 05.05.2015